

症例 氏名 T.Y 年齢 66 男 女

2010 年 11 月 13 日

指標となるパラメーター

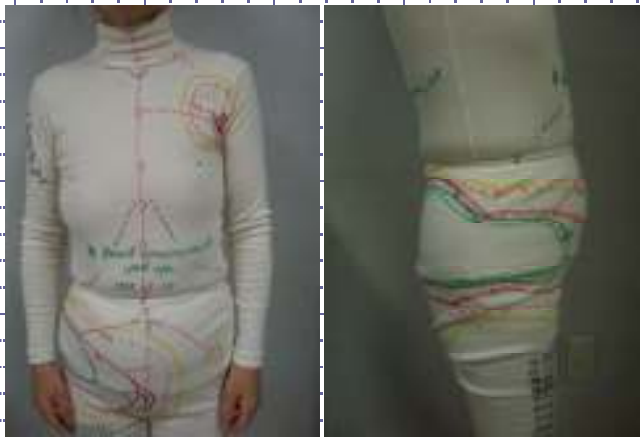1. Integrin α5β1
2. 8-OH-dG
3. CA15-3

異常部位

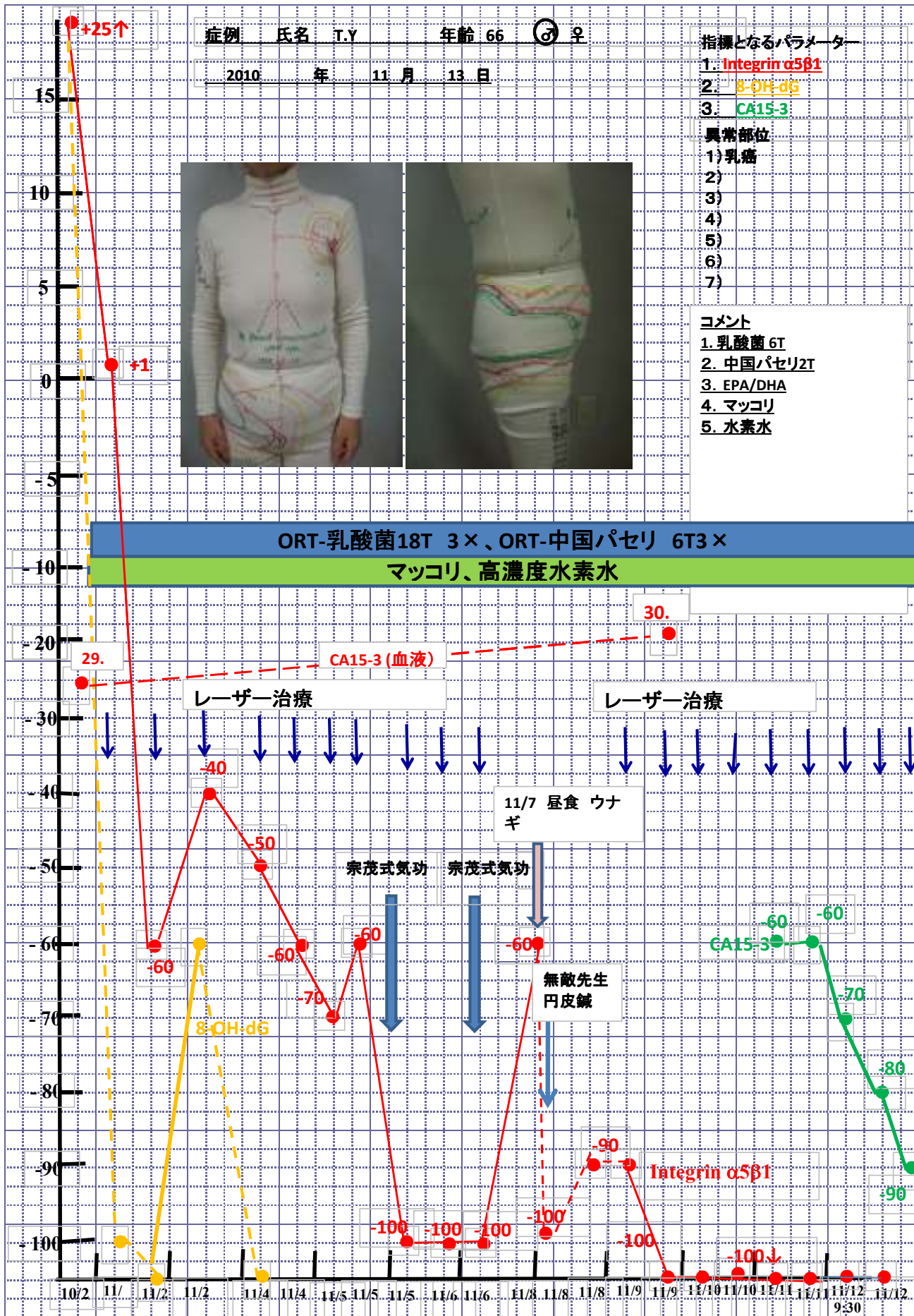
- 1) 乳癌
- 2)
- 3)
- 4)
- 5)
- 6)
- 7)

コメント

1. 乳酸菌 6T
2. 中国パセリ 2T
3. EPA/DHA
4. マッコリ
5. 水素水



ORT-乳酸菌18T 3×、ORT-中国パセリ 6T3×
マッコリ、高濃度水素水



症例 氏名 H.T 年齢 79 性別 男

2010 年 11 月 10 日

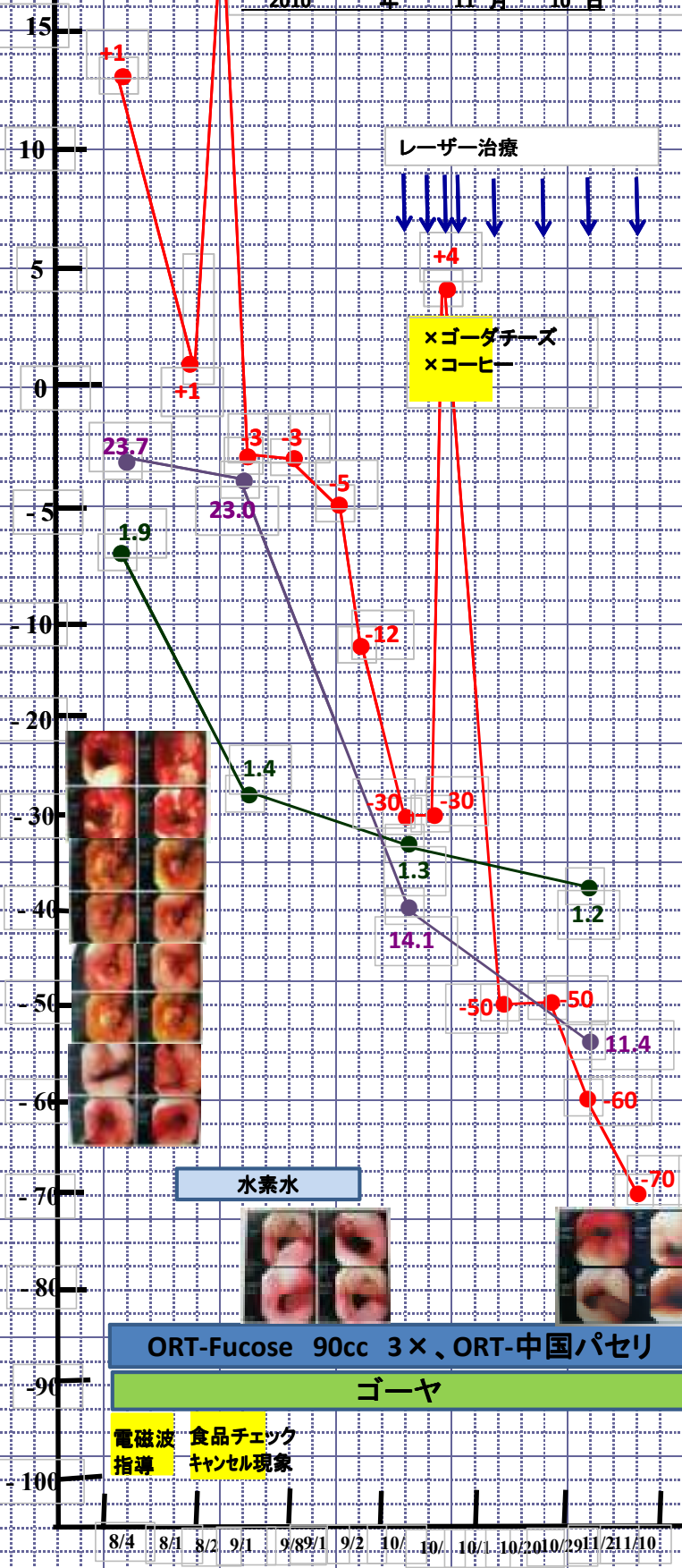
指標となるパラメーター

- 1. Integrin α5β1
- 2. SCC
- 3. BUN

異常部位

- 1) 食道癌
- 2) 低アルブミン血症
- 3) 不整脈
- 4) 腎臓癌
- 5)
- 6)
- 7)

コメント



レーザー治療

×ゴータース
×コーヒー


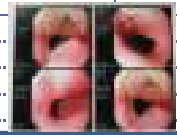
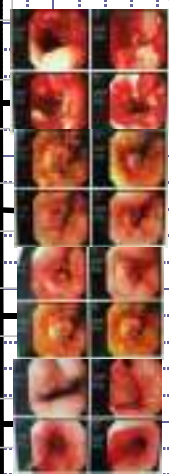
水素水

ORT-Fucose 90cc 3×、ORT-中国パセリ

ゴーヤ

電磁波 食品チェック
指導 キャンセル現象

Integrin α5β1



症例 氏名 M.T 年齢 47 ♀

2010 年 11 月 10 日

指標となるパラメーター

1. Integrin $\alpha 5 \beta 1$

2.

3.

異常部位

1) 乳癌

2)

3)

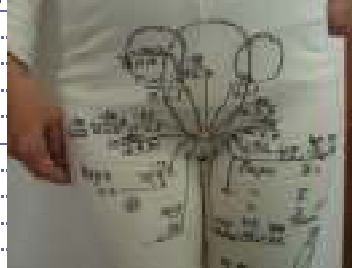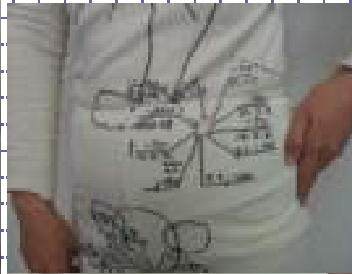
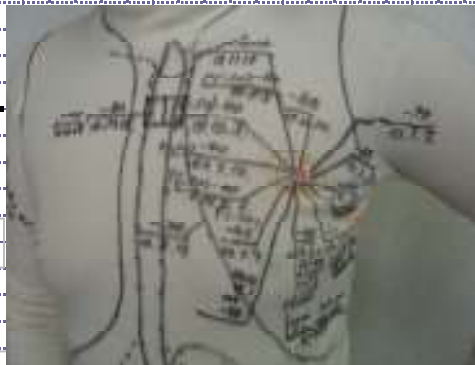4)

5)

6)

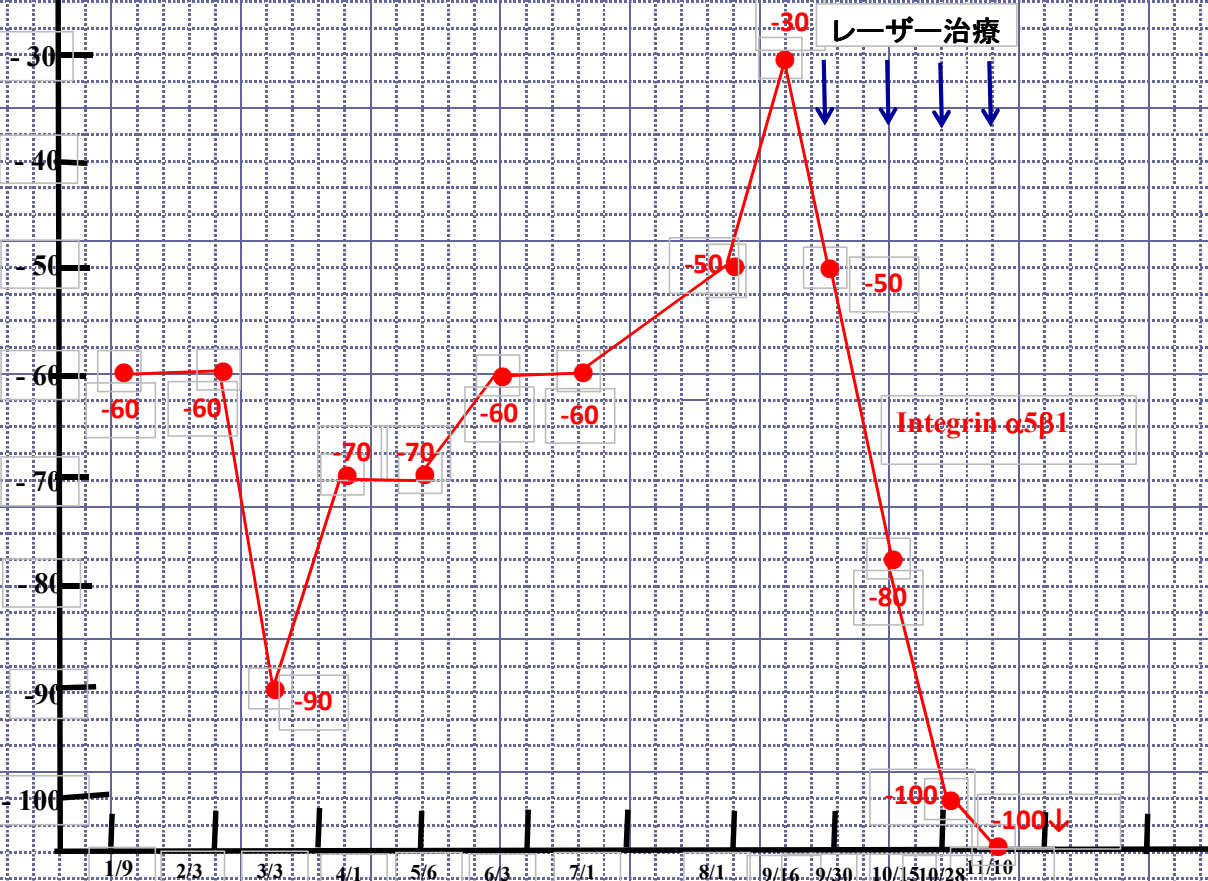
7)

コメント



ORT-乳酸菌15T 3×、ORT-中国パセリ 3T3×

ゴーヤ



症例 氏名 T.T 年齢 67 ⑦ ♀

2010 年 11 月 11 日

指標となるパラメーター

1. Integrin $\alpha 5 \beta 1$
2. CEA
- 3.

異常部位

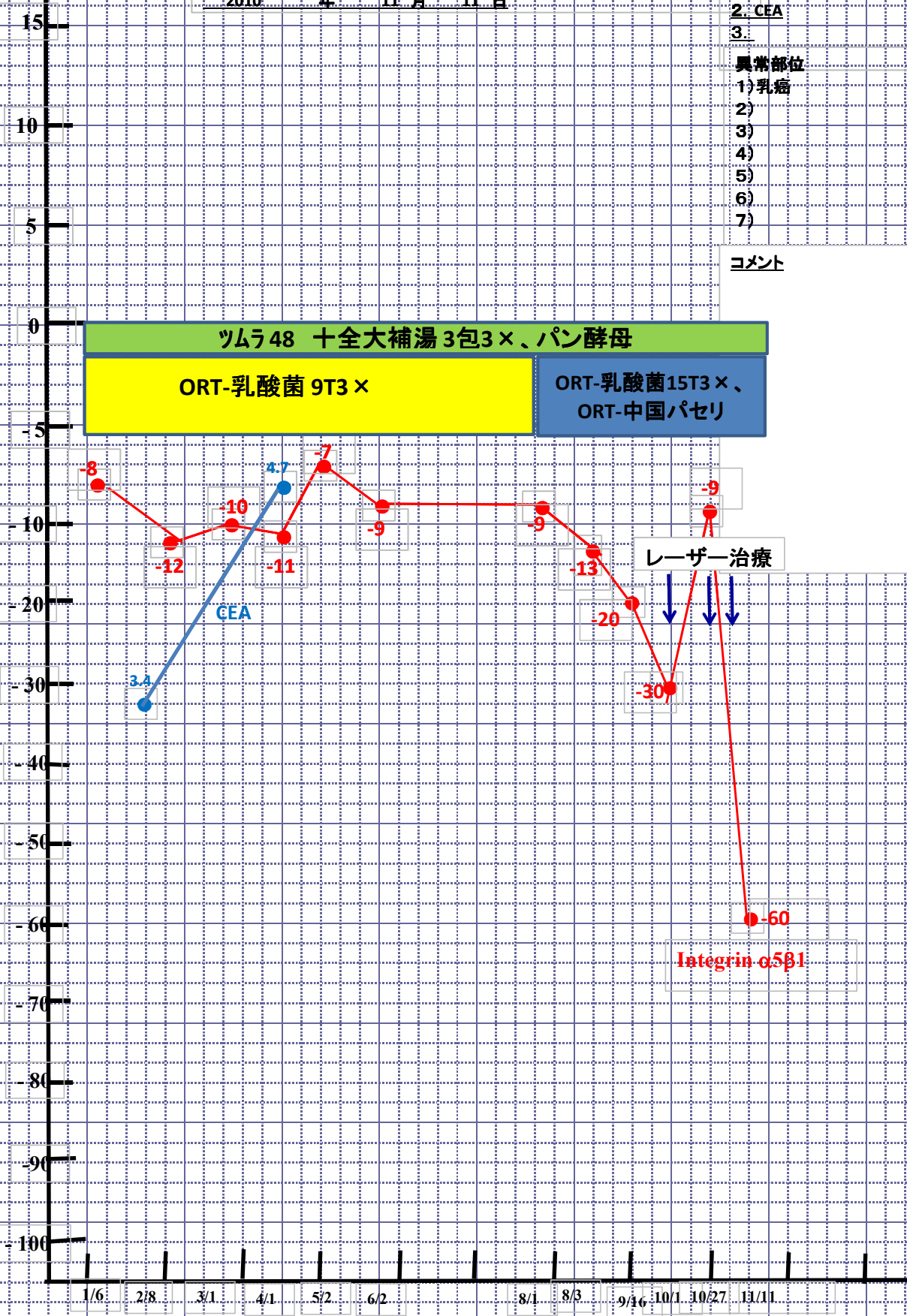
- 1) 乳癌
- 2)
- 3)
- 4)
- 5)
- 6)
- 7)

コメント

ツムラ48 十全大補湯 3包3×、パン酵母

ORT-乳酸菌 9T3 ×

ORT-乳酸菌15T3 ×、
ORT-中国パセリ



レーザー治療

Integrin $\alpha 5 \beta 1$

症例 氏名 T.T 年齢 74 〇 ♂ ♀

2010 年 11 月 10 日

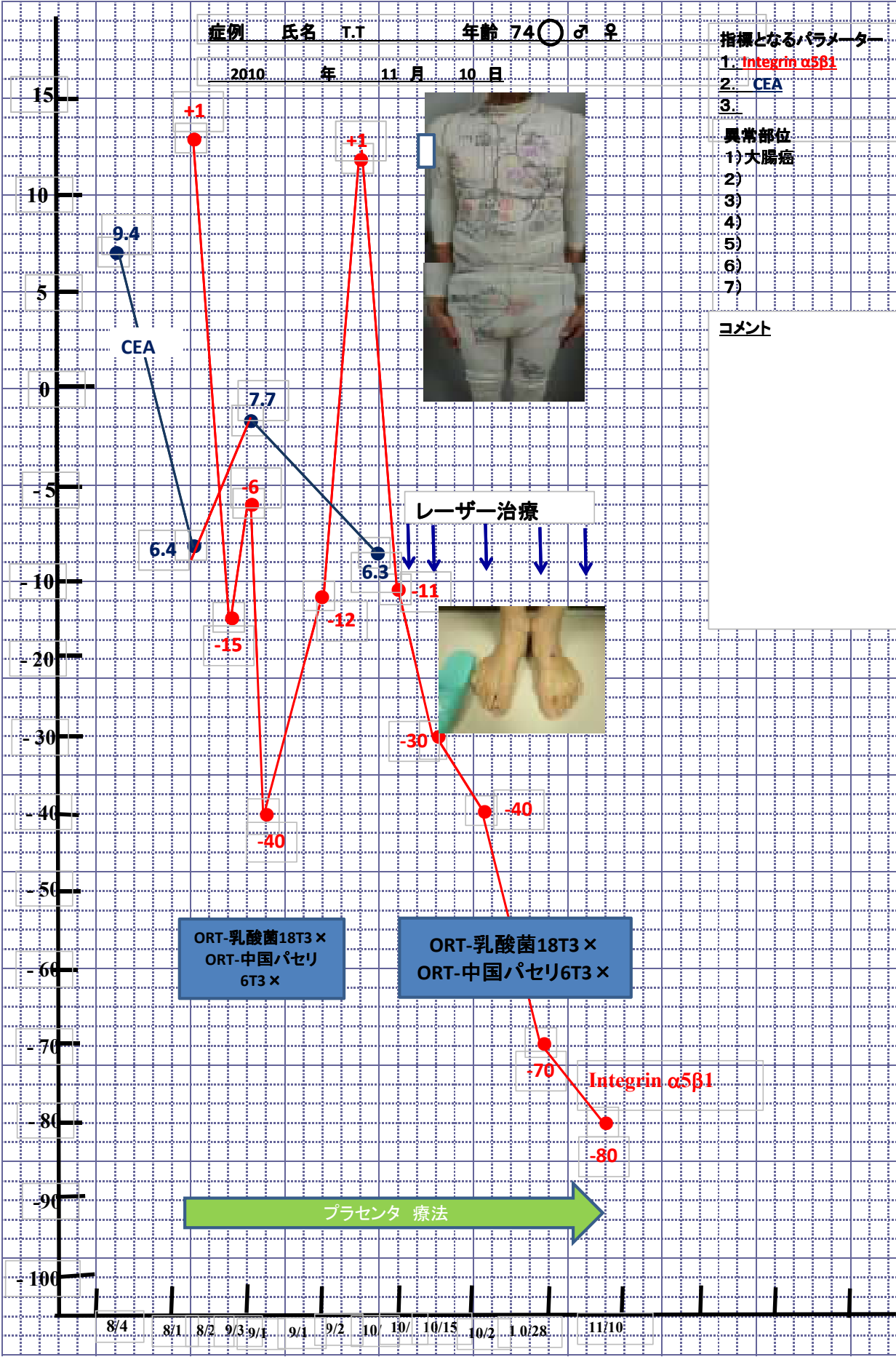

指標となるパラメーター

1. Integrin $\alpha 5 \beta 1$
2. CEA
- 3.

異常部位

- 1) 大腸癌
- 2)
- 3)
- 4)
- 5)
- 6)
- 7)

コメント



ORT-乳酸菌18T3 ×
ORT-中国パセリ
6T3 ×

ORT-乳酸菌18T3 ×
ORT-中国パセリ6T3 ×

プラセンタ 療法

レーザー治療